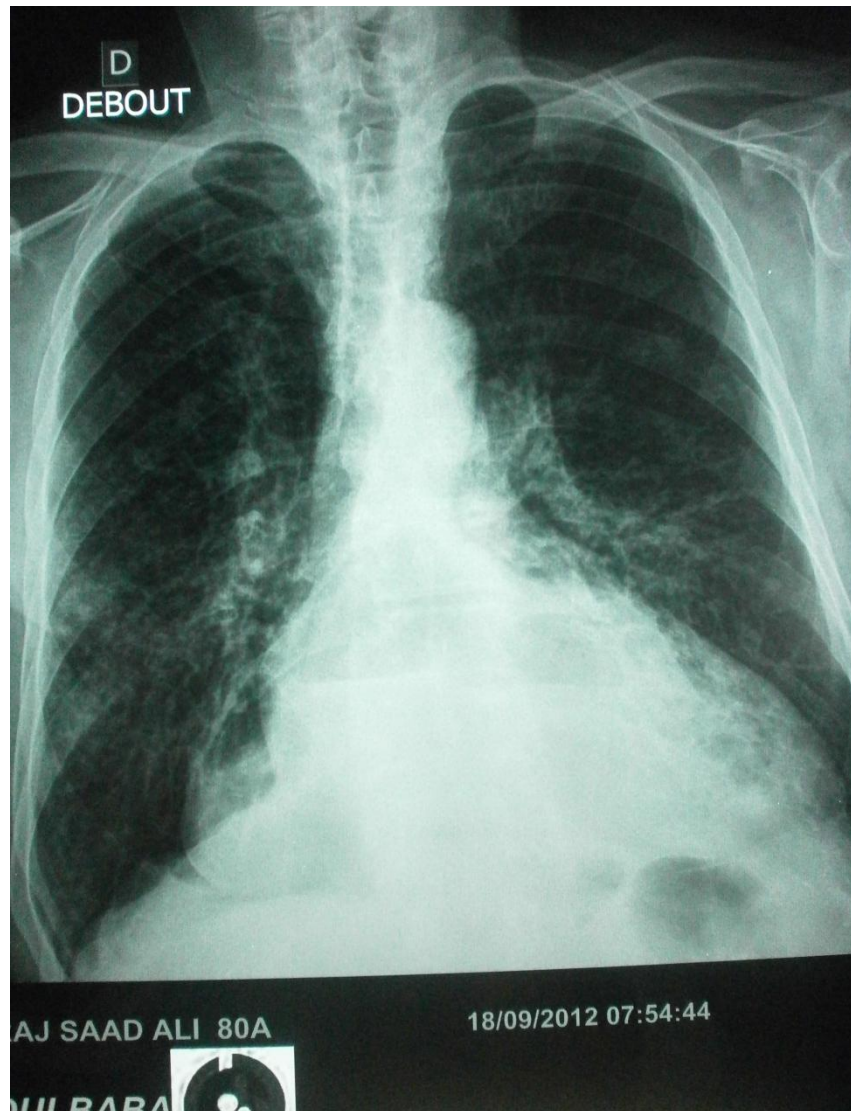


Mr FRAJ s...80 ans m'a consulté le 18/9/12 pour « Exacerbation de BPCO »



Scanner thoracique :HERNIE HIATALE +DDB Plus prononcée a droite et en déclive

